



ARTIGO DE REVISÃO

Conduta diagnóstica e terapêutica na sinusite da criança***Diagnosis and therapeutic management in children's sinusitis*****Bernardo Ejzenberg¹, Tania Sih², Rainer G. Haetinger³****Resumo**

Objetivo: Revisar os principais aspectos relativos a diagnóstico e conduta frente à suspeita de sinusite em crianças, segundo a literatura pertinente.

Método: Levantamento bibliográfico.

Resultado: São estabelecidos critérios de suspeita clínica da patologia, de indicação de exames microbiológicos e radiográficos, assim como da abordagem medicamentosa e cirúrgica para as diferentes situações clínicas em que a sinusite é diagnosticada.

Conclusões: A padronização de condutas clínicas frente à sinusite da criança permite uma otimização na suspeita, no diagnóstico, na solicitação de exames comprobatórios assim como na utilização de antimicrobianos e outros fármacos e na cirurgia em casos selecionados.

J. pediatr. (Rio J.). 1999; 75(6): 419-432: sinusite, criança.

Abstract

Objective: The authors review the main aspects related to the diagnosis and management of sinusitis in children, according to the medical literature.

Methods: Literature review.

Results: Clinical criteria, microbiology, image diagnosis, medical and surgical management are presented, whenever sinusitis is considered.

Conclusions: The standardization of the clinical approach in children's sinusitis allows optimization of the diagnosis and the appropriate subsidiary exams, as well the correct use of antimicrobials and others drugs, or surgery in selected cases.

J. pediatr. (Rio J.). 1999; 75(6): 419-432: sinusitis, child.

Introdução

As sinusites constituem, dentro das doenças da via aérea superior, um grupo peculiar, de difícil comprovação, avaliação fisiopatológica e etiológica e, conseqüentemente, um problema para uma adequada intervenção terapêutica^{1,2}. Diferentemente das doenças da cavidade oral e da orelha média, as cavidades paranasais não podem ser observadas diretamente ao exame físico³⁻⁵. A coleta de material local para exame, tão recomendada para comprovação de infecções faríngeas, também não é realizável rotineiramente⁴. A avaliação causal também é difícil, pois diferentes agentes químicos (partículas de combustão,

gases, pólen) e infecciosos podem originar inflamação sinusital⁶⁻⁸. Muitas vezes esses agravos são simultâneos ou sequenciais, como as infecções bacterianas que se associam a inflamações rinossinusais alérgicas ou virais⁸. Além dessas dificuldades iniciais na avaliação das sinusites, há também outras durante a evolução do quadro, em que são também limitadas as possibilidades de avaliação da resolução/agravamento da inflamação local, esterilização da cavidade e mucosa, assim como reconhecimento dos casos com retenção de secreções sinusais (obstrução ostial)⁹⁻¹¹. Esse conjunto de incertezas tem se prestado a interpretações diversas quanto à ocorrência das sinusites e ao estabelecimento de critérios diagnósticos e terapêuticos¹²⁻¹⁴.

Por todos esses motivos, as sinusites estão há décadas no centro dos debates pediátricos, otorrinolaringológicos, e radiológicos, recentemente reavivados¹⁵⁻¹⁸. Isso decorreu da preocupação com a progressiva resistência antibiótica das bactérias, em que um significativo fator implica-

1. Doutor em Pediatria- Coord. de Pesquisas e Publicações- Divisão de Pediatria-HU-USP.
2. Doutor em Otorrinolaringologia - Docente da FMUSP. Laboratório de Investigações Médicas (LIM 40) da Faculdade de Medicina da Universidade de São Paulo, Presidente da Interamerican Association of Pediatric Otorhinolaryngology (IAPO).
3. Médico Coord. da Tomografia Computadorizada e Responsável pela Radiologia de Cabeça e Pescoço da Med Imagem- Hospital Beneficência Portuguesa de São Paulo.

do é o uso inadequado e excessivo de antibióticos¹⁹⁻²¹. Frequentemente essas indicações supérfluas de antimicrobianos são feitas para o tratamento de crianças com supostas sinusites bacterianas e outras infecções de vias aéreas^{2,22-24}. O recente reenfoque diagnóstico e terapêutico das sinusites e de outras inflamações/infecções da via aérea parte desse ponto^{4,20,23,24}. Paralelamente, nas últimas duas décadas um conjunto de estudos desenvolvidos nos EUA determinou parâmetros clínicos para o reconhecimento da sinusite na criança, assim como ofereceu subsídios para o estabelecimento de condutas terapêuticas padronizadas²⁵⁻³⁰. Esse conjunto de medidas foi, recentemente, adotado por consenso de pediatras e otorrinolaringologistas americanos e europeus³¹. Os autores do presente artigo apresentam essas conclusões, assim como revisam outros aspectos relevantes do diagnóstico e da terapêutica das sinusites da criança, à luz da experiência dos Serviços Médicos que representam.

Aspectos epidemiológicos

A incidência das doenças respiratórias na criança aumentou nas últimas décadas e, dentre essas, a sinusite³²⁻³⁵. Os aspectos determinantes desse aumento estão relacionados a mudanças no estilo e nas condições de vida da população, que propiciaram, direta ou indiretamente, o aumento da intensidade e/ou frequência de fatores agressivos à mucosa sinusal- infecciosos, químicos e alérgicos (ver fisiopatologia)³⁶⁻³⁷.

Com relação ao *meio ambiente*, houve progressiva urbanização da população infantil, com piora da qualidade do ar inalado, intra e extra domiciliar⁸. Nos domicílios, a fumaça do cigarro e o gás de cozinha são agravos que obtêm maior impacto à medida que os ambientes sofreram progressiva redução de dimensões. Ao lado disso, frequentemente há escassa insolação, que promove a umidade e o aumento dos alérgenos (ácaros e fungos) inalados³⁶. A poluição extra-domiciliar acentuou-se também, pelo intenso contato com os resíduos de combustão dos automóveis, tanto gases como elementos particulados³⁸. Na zona rural, onde o meio ambiente é mais preservado, ainda assim extensas queimadas passaram a determinar, em muitos locais, níveis de poluentes acentuadamente irritantes para a via aérea⁸.

Quanto ao *estilo de vida*, o trabalho feminino determinou que a frequência a creches e a escolarização precoce passassem a ser habituais, o que levou à grande elevação nos índices de infecções respiratórias^{39,40}. Nesses locais a transmissão de agentes virais é facilitada, determinando uma prevalência de quadros respiratórios cinco ou mais vezes superior ao que se verifica entre as crianças no domicílio^{39,40}. Um outro hábito que se acentuou em uma parcela da população urbana é o da natação. Essa prática, que pode apresentar algumas outras vantagens para a saúde da criança, está atrelada ao aumento da irritação da mucosa rinossinusal e à ocorrência de sinusites^{6,41}.

O trabalho externo das mulheres (mães) também teve outras implicações como o desmame precoce, a alimentação com leite de vaca e a utilização de alimentos industrializados (com aditivos químicos). Todos propiciam a ocorrência de alergia alimentar, com possível impacto nos quadros respiratórios^{42,43}.

Dentre as doenças respiratórias, as *sinusites passaram a ter um papel progressivamente mais reconhecido* tanto entre as crianças com problemas respiratórios agudos quanto entre aquelas com problemas crônicos⁴⁴⁻⁴⁷. Nas últimas três a quatro décadas, o diagnóstico da sinusite aguda, nos atendimentos de urgência, elevou-se em mais de dez vezes. Há três décadas a frequência de diagnósticos de sinusite era de 0,2% nos atendimentos pediátricos de urgência, incidência que hoje está estimada entre 0,5 e 5%⁴⁴⁻⁴⁷. O aumento do número de casos reconhecidos de sinusites se deve a um real incremento na ocorrência do quadro e a uma atenção progressivamente maior dos pediatras e otorrinolaringologistas para o mesmo^{3,21,48}. Porém, o acometimento das cavidades paranasais é muito mais frequente do que o reportado pelos índices acima citados⁴⁹⁻⁵¹. As frequentes rinofaringites virais agudas poderiam, em significativa parcela dos casos, ser reconhecidas como rinofaringossinusites⁵¹. De fato, as cavidades paranasais são contíguas, têm o mesmo epitélio e comunicam-se diretamente com a fossas nasais, sendo infectadas concomitantemente¹².

O diagnóstico de sinusite crônica (duração superior a três meses) também tem sido mais frequentemente estabelecido^{31,47,52}. Particularmente entre os alérgicos, mucoviscidóticos e portadores de discinesia ciliar primária, uma atenção dirigida a patologias crônicas rinossinuais tem elevado o índice de reconhecimento de complicações nesses sítios^{53,54}.

*Há, ainda, uma grande diferença entre os índices que estimam a incidência dos quadros agudos e os que indicam a prevalência dos crônicos em diferentes amostras populacionais*⁵⁵⁻⁵⁷. Essa variação de índices, muitas vezes, é aparente e reflete apenas a utilização de diferentes critérios diagnósticos. Atentamos para uma distorção que tem se verificado em muitos locais. Decorre da valorização das radiografias simples das cavidades paranasais, realizadas em um grande contingente de crianças equivocadamente diagnosticadas como portadoras de sinusite aguda (ver comprovação diagnóstica)³. Em princípio, só devemos aceitar variações maiores quanto à incidência e à prevalência das sinusites apenas quando as populações ou amostras das pesquisas forem diversas quanto à faixa etária e à presença de outros fatores de risco⁵⁸⁻⁶².

Fisiologia e fisiopatologia das cavidades paranasais

As cavidades paranasais maxilares e etmoidais estão presentes ao nascimento, embora com dimensões reduzidas; os seios frontais e esfenoidais começam a se desenvolver após os três anos de idade^{12,50,63}. Essas cavidades

ósseas têm comunicação com o nariz, de onde recebem o ar inspirado, para aquecimento e filtração. A integridade anatômica e funcional das cavidades paranasais depende do sistema imunitário, pois continuamente gases irritantes, partículas em suspensão no ar e microorganismos têm acesso a esses sítios anatômicos⁶⁴.

As imunoglobulinas presentes na secreção da mucosa de revestimento permitem a neutralização das bactérias e dos vírus que atingem a cavidade sinusal a partir do nariz. Os anticorpos da classe IgA representam $\frac{3}{4}$ das imunoglobulinas locais, tendo incremento no início das agressões infecciosas; já as IgG aparecem na fase tardia dos quadros infecciosos^{12,65}. O sistema mucociliar agrega e transporta partículas e microorganismos em direção à cavidade nasal, drenando as secreções através de orifícios localizados junto aos cornetos. Um fator fundamental para a funcionalidade do sistema de defesa das cavidades paranasais é a patência desses óstios de comunicação com a fossa nasal. Quando há obstrução de drenagem e acúmulo das secreções intrassinusais, os microorganismos comensais da cavidade nasal, particularmente as bactérias, multiplicam-se na coleção líquida e promovem a inflamação da parede sinusal^{66,67}. As principais bactérias envolvidas são as aeróbias com maior poder patogênico, que habitualmente colonizam a cavidade nasal - *Streptococcus pneumoniae*, *Haemophilus influenzae* e *Moraxella catarrhalis*^{6,39,67}. Nos casos de obstrução ostial prolongada, outros microorganismos como o *Staphylococcus aureus* e diversas bactérias anaeróbias podem desenvolver-se. Em imunodeficientes e diabéticos ocorrem algumas vezes infecções por fungos- *Aspergillus sp*, *Nocardia sp*^{68,69}.

A fisiopatologia das sinusites é determinada por fatores da criança (sistêmicos e locais) e do meio ambiente⁷⁰. Em relação ao paciente, favorecem as inflamações uma menor competência imunológica, como ocorre nas deficiências de anticorpos, diabetes, mucoviscidose (em que as secreções são mais espessas), alergia respiratória, discinesia ciliar primária e AIDS^{65,69}. Especificamente em relação às características das cavidades paranasais, diferentes aspectos determinam inflamações mais freqüentes e/ou intensas. Na Figura 1, observa-se o aspecto anatômico normal, como visto na tomografia computadorizada coronal. Têm recebido progressiva atenção as deformações anatômicas, congênitas ou adquiridas, da parede nasal lateral, do septo e das estruturas justas ostiais, particularmente do complexo óstio-meatal (COM)^{11,71-74}. Esse sítio anatômico está localizado abaixo do corneto médio e recebe as secreções das cavidades paranasais anteriores. Alterações do COM têm grande importância na fisiopatologia das sinusites recorrentes e crônicas. Uma outra alteração anatômica próxima, a hipertrofia adenoideana, pode promover, também, acúmulo de secreção na fossa nasal, obstruções ostiais secundárias e sinusopatia⁷⁵.

Os fatores ambientais geralmente são os desencadeantes das inflamações sinusais. São constituídos por um ou mais vírus, bactérias, alérgenos e poluentes inalados^{27,42,63}.

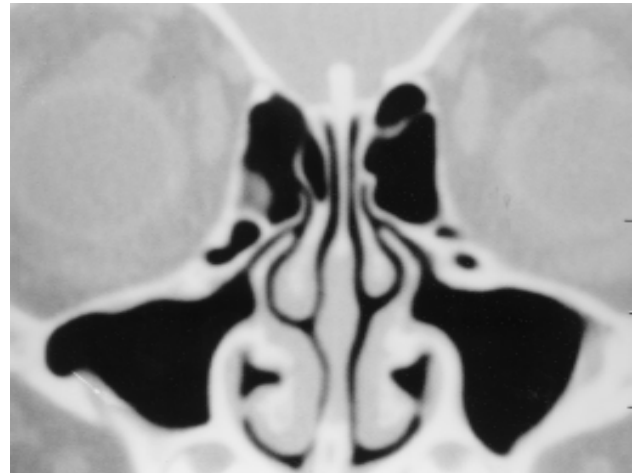


Figura 1 - Tomografia computadorizada no plano coronal mostrando o complexo ostio-meatal: cavidade paranasal maxilar (sm), óstio de drenagem da cavidade paranasal maxilar (o), infundíbulo etmoidal (*), processo unciforme (u), meato médio (mm)

No caso mais freqüente, o quadro de sinusite é desencadeado por infecção viral por Rinovírus, Adenovírus, Vírus Respiratório Sincicial, Para-Influenza e ainda outros, que acometem diretamente a mucosa de uma ou mais cavidade paranasal^{15,20,76}. A duração do processo é de aproximadamente uma semana. Por vezes, em algumas crianças, ocorre o agravamento da inflamação sinusal. Isso decorre de um ou mais dos seguintes aspectos: patogenicidade exacerbada do agente viral, reduzida competência do sistema de defesa da criança, alteração da estrutura da cavidade paranasal e, ainda, concomitância de outros agravos ambientais^{8,77,78}. Nesses casos mais intensos de inflamação da mucosa nasossinusal, há freqüentemente obstrução ostial com acúmulo de secreções intrassinusais, que são substrato para a multiplicação bacteriana secundária^{71,72}.

As infecções bacterianas primárias são pouco freqüentes, geralmente decorrentes de mergulho em água contaminada de piscinas^{41,58}. Nessa circunstância, enterobactérias gram negativas originam quadros de intensa inflamação local, muitas vezes com repercussão sistêmica.

As inflamações sinusais agudas determinadas por alérgenos inalados seguem um padrão um fisiopatológico um pouco diverso dos descritos anteriormente. Nesses casos o fator desencadeante da alergia é geralmente persistente, com ação nasal e sinusal, determinando quadros mais prolongados^{79,80}. Como a obstrução da drenagem sinusal é mais duradoura, as infecções bacterianas secundárias tendem a ocorrer com maior freqüência.

Inflamações recorrentes e/ou persistentes das cavidades paranasais determinam alteração da mucosa (com hipo ou hipertrofia) e, por vezes, alteram o próprio osso, podendo ocasionar erosão ou calcificação^{73,81}. Segunda-

riamente fica prejudicada a capacidade de defesa local, conduzindo à cronificação do processo. Esse processo fisiopatológico é determinado por repetidas exposições aos desencadeantes acima citados e/ou pela presença de fatores predisponentes da criança^{82,83}. No primeiro caso, estão as crianças expostas precocemente a escola e creche (infecções virais repetidas) ou natação (bactérias)⁴⁰. Na segunda circunstância, estão os pacientes com alergia rinossinusal ou alterações anatômicas locais (determinando obstrução dos óstios de drenagem)^{42,83}. Um grupo de crianças que merece atenção especial quanto à recorrência e cronificação das sinusites são os mucoviscidóticos, diabéticos e portadores de discinesia ciliar primária^{12,31,69}.

Diagnóstico e condução nas sinusites agudas

A inflamação das cavidades paranasais com duração inferior a três meses foi denominada sinusite aguda, em recente Consenso Euro-americano³¹. Porém, alguns autores somente consideram como agudos os quadros com duração inferior a um mês, referindo-se àqueles com história entre um e três meses como subagudos²⁴. Uma vez que a condução diagnóstica e terapêutica é uniforme para os quadros com duração inferior a três meses, adotamos no presente artigo a classificação do referido consenso^{24,31,48,82,84}.

A sinusite aguda geralmente é simultânea à rino-faringite viral, pouco sintomática e, principalmente, autolimitada, com duração inferior a uma semana^{21,52}. Nessa situação clínica a manifestação de febre, tosse e secreção nasal tem um curto período ascendente com redução progressiva da sintomatologia até o término. De modo geral, a comprovação diagnóstica da inflamação sinusal nessa circunstância é dispensável pela ausência de implicações clínicas. Mas existem situações em que a benigna evolução da rino-faringossinusite, acima descrita, pode não ocorrer, havendo agravamento ou persistência das manifestações clínicas³¹. Denominaremos esses quadros de sinusite aguda complicada. Sob aspecto clínico, esses quadros agudos complicados de rino-faringossinusite podem se apresentar de três formas, que definiremos na presente revisão como complicação precoce extra-sinusal, precoce intra-sinusal e persistente^{24,26,63}.

A *complicação precoce intra-sinusal* é reconhecida frente a um quadro de rino-faringossinusite aguda em que há agravamento da clínica após o terceiro dia de evolução, marcado principalmente pela febre e, por vezes, pela dor facial. O diagnóstico clínico de sinusite aguda complicada intra-sinusal objetiva delimitar um subgrupo de crianças em que a possibilidade de infecção bacteriana secundária já é elevada. Pesquisas realizadas nessa situação clínica, empregando punção sinusal, concluíram pela ocorrência de 50% de infecção bacteriana^{39,67,85}. É interessante observar que a outra metade dos casos permanece intensamente sintomática, mas tem natureza apenas viral.

É interessante ressaltar que nessa circunstância o pediatra e o otorrinolaringologista estarão frente a um

paciente febril com tosse e secreção nasal mantidas, e que outros sítios anatômicos- via aérea e orelha média- devem ser avaliados concomitantemente^{23,28}. Nessa forma clínica de sinusite complicada são considerados secundários os aspectos relativos à caracterização da secreção quanto cor e quantidade, bem como quanto intensidade da tosse^{45,46,85}. Esses aspectos relativos à sintomatologia são importantes. Erroneamente, muitas vezes, são estabelecidas suspeitas de sinusite complicada em crianças com tosse coqueluchóide ou com secreção nasal de coloração amarelada, ambas com duração inferior a dois dias; e ainda com cefaléia isolada^{16,86}. Esses sinais e sintomas, quando breves e isolados, não indicam o diagnóstico clínico de sinusite aguda complicada²¹.

Uma vez estabelecido o diagnóstico, em base puramente clínica, os exames auxiliares têm pouco a oferecer (ver comprovação diagnóstica)³¹. A condução em todos os casos toma por base o subgrupo com infecção bacteriana secundária, sendo iniciada a antibioticoterapia⁸⁶. Os diversos autores têm indicado a prescrição de amoxicilina na dosagem mínima de 40mg/kg/dia^{19,67}. Temos optado por dosagem maior- 70 mg/kg/dia -, objetivando tratar o *Streptococcus pneumoniae* parcialmente resistente às penicilinas^{19,24,28}. Mesmo considerando a resistência de parte dos *Haemophilus influenzae* e da quase totalidade das *Moraxella catarrhalis* à amoxicilina, o resultado do tratamento tem-se mostrado satisfatório em 90% dos casos^{24,28,87}. A utilização da amoxicilina-clavulanato (30 mg/kg/dia) ou das cefalosporinas de segunda geração, como a cefuroxima (30 mg/kg/dia), deve ser reservada apenas para as falhas terapêuticas. Esses fármacos bem como outros- cefalosporinas de terceira geração e macrolídeos -, não obtêm resultados terapêuticos superiores no tratamento da sinusite aguda complicada (90% de eficácia)^{24,28,87}. Fazem exceção algumas infecções por bactérias resistentes à amoxicilina^{41,58}. Esse aspecto é interessante, pois embora os antibióticos mais recentes tenham um perfil de atuação melhor nos estudos in vitro, isso não é observável nos ensaios terapêuticos comparativos^{23,24}.

O diagnóstico clínico de *sinusite aguda persistente* é estabelecido para as crianças que, após 10 a 14 dias do início da rino-faringossinusite, persistem com tosse diuturna e secreção nasal^{24,84}. Esses casos são afebris ou quase. A situação clínica é bastante semelhante à descrita para a complicação aguda intra-sinusal, apenas a intensidade do quadro é menor. A probabilidade de estarmos frente a um quadro de sinusite bacteriana é de cerca de 50%, e os exames comprobatórios também têm escassa utilidade^{24,84}. Frente ao reconhecimento clínico do quadro e ao afastamento de outras possibilidades causais, a condução é antibiótica. Também nessa circunstância a amoxicilina é a droga de escolha, sendo os outros antibióticos reservados para as falhas terapêuticas (10%)^{24,84}.

A *complicação precoce extra-sinusal* fica definida pela disseminação da infecção sinusal para outro sítio anatômico, contíguo ou distante^{57,88}. É reconhecida nos primeiros

dias de rinofaringossinusite nos pacientes em que há acometimento do tecido celular subcutâneo justa-sinusal, da órbita, intracraniano ou quadro de sepse⁸². A clínica é febril, com variada toxemia, e as alterações ao exame físico são próprias dos locais infectados. Esses casos são graves, os pacientes são internados e recebem antibioticoterapia parenteral, que busca abranger as bactérias mais prováveis- *Streptococcus pneumoniae* e *Haemophilus influenzae*^{57,82,88}. Geralmente prescreve-se uma cefalosporina de terceira geração- ceftriaxona ou cefotaxima, na dosagem de 50 a 100 mg/kg/dia⁵⁷. Pelas peculiaridades envolvidas nesses tratamentos, inclusive pela possibilidade de intervenção cirúrgica, remetemos o leitor às revisões de terapêutica de meningite, abscesso cerebral, trombose de seio cavernoso assim como de abscesso intra-orbitário^{82,88}. Na Figura 2, observa-se abscesso intra-orbitário.

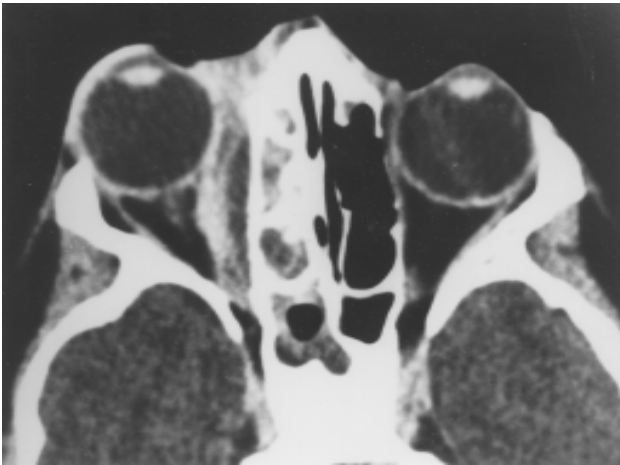


Foto 2 - Tomografia computadorizada no plano axial mostrando sinusite etmoidal e esfenoidal à direita, complicada com coleção líquida extraconal (abscesso) junto à parede medial da órbita

No tratamento das sinusites agudas complicadas, é supérfluo o uso de antiinflamatórios não hormonais, anti-histamínicos, descongestionantes sistêmicos, mucolíticos e as nebulizações⁸⁹. São recomendadas as lavagens locais com solução fisiológica amornada para remoção de secreções³⁸. Quando a congestão e o edema dos cornetos nasais forem acentuados, provocando dor e obstrução acentuadas, os descongestionantes simpatomiméticos tópicos nasais podem ser utilizados, por um prazo não superior a cinco dias, para não provocarem rinite medicamentosa³⁸. Menos freqüentemente, os corticóides tópicos nasais podem ser indicados em alérgicos sintomáticos quando se deseja reduzir o edema do COM, permitindo ventilação e drenagem mais eficazes das cavidades paranasais^{90,91}.

Diagnóstico e conduta nos casos crônicos e recorrentes

A classificação de *sinusite crônica* é estabelecida para os quadros com manifestação clínica continuada por período superior a três meses³¹. Pode haver fases de piora, denominadas exacerbações agudas da rinossinusite crônica. Esse quadro difere da *sinusite aguda recorrente*, que consiste em múltiplos episódios agudos (ao menos três por semestre), entre os quais os sinais e os sintomas desaparecem completamente^{31,38,71}.

A abordagem clínica desses quadros repetidos ou prolongados de sinusite pode diferir daquela adotada para os quadros agudos, como se verá na seqüência do texto. O diagnóstico pode demandar além da *suspeita clínica* (pela história e exame físico), uma segunda fase- de *comprovação*.

A *suspeita clínica* baseia-se essencialmente na história e, secundariamente, no exame físico³⁸. Na história, deve-se tentar abranger um longo período de tempo, caracterizar os episódios de doença e os períodos intercríticos. Nem sempre a diferenciação entre os habituais episódios gripais e os quadros recorrentes/persistentes rinossinusais é simples, mas deve ser feita com cuidado⁴⁰. Isso pode ser dificultado pela clínica pouco sintomática de algumas sinusites crônicas⁹². As respirações nasal e oral, diurna e noturna, assim como as obstruções unilaterais ao fluxo aéreo são elementos importantes na avaliação. Também devem ser objeto de inquérito atento as manifestações de alergia, importante fator de recorrência e cronificação sinusal⁹³. Nesse item devem ser registradas a detecção de prurido nasal/faríngeo, de espirros e a reação respiratória a alterações ambientais. Relativas a esses aspectos são também as questões sobre os hábitos e condições de moradia da criança, inclusive as alterações recentes^{4,94,95}. Estes aspectos são fundamentais para o estabelecimento do plano terapêutico e profilático dos casos de rinossinusite crônica e recorrente. Alguns grupos de crianças são particularmente propensos à ocorrência de sinusopatias e devem ser identificados à história- mucoviscidóticos, imunodeficientes e crianças com distúrbios da motilidade ciliar e refluxo gastro-esofágico⁶⁹.

Os sinais clínicos do paciente com sinusite crônica habitualmente estão acentuados quando da apresentação ao médico, à semelhança do que ocorre na sinusite aguda⁹⁶. São habituais tosse, secreção nasal purulenta, obstrução nasal, drenagem de secreção nasal pela rinofaringe e, eventualmente, febre. Em escolares e pré-adolescentes, podem ser observados cefaléia, dor facial, pressão sinusal, edema localizado e, algumas vezes, dor nos dentes da arcada superior⁹⁶. A halitose é queixa freqüente dos pais. O quadro quando assim florido é de fácil reconhecimento, porém em algumas circunstâncias sinais e sintomas podem ocorrer isoladamente, como comentaremos a seguir.

A tosse pode ser praticamente a única manifestação da sinusopatia crônica⁹⁷. A característica de ocorrer logo ao deitar e ao acordar da criança é sugestiva do diagnóstico,

e deve-se à drenagem de secreção posterior para a faringe. Essa característica da tosse é diversa daquela verificada na alergia da via aérea inferior, que ocorre preferencialmente de madrugada, aspectos orientadores do diagnóstico diferencial³³.

Obstrução nasal isolada, sem secreção, raramente é a queixa da criança/família na qual se apresenta o quadro de sinusite recorrente ou crônica^{98,99}. Mais freqüentemente essa queixa isolada aparece em situações de hipertrofia dos cornetos (seja de etiologia alérgica ou infecciosa), desvio de septo acentuado, pólipos e corpo estranho^{98,99}.

A presença de secreção nasal persistente, com característica variada- aquosa, mucóide transparente, purulenta ou com traços de sangue, pode constituir a manifestação clínica isolada da sinusite crônica^{67,85}. Porém, na presença de secreção nasal persistente deve ser feito diagnóstico diferencial com múltiplos resfriados sequenciais, rinite alérgica isolada, corpo estranho (secreção unilateral) e disfunção do epitélio respiratório, como ocorrem na fibrose cística e discinesia ciliar primária^{56,95}.

A drenagem de secreção nasal pela faringe, muitas vezes, é referida pelas crianças escolares e pode parecer como queixa isolada, mas ela geralmente também origina tosse noturna, que pode ser confirmada pelos familiares. O diagnóstico diferencial, nesses casos, deve ser feito com o quadro de hipertrofia adenoideana, que origina com freqüência secreção nasal posterior^{98,99}.

Isoladamente, a halitose constitui rara forma de apresentação da sinusite crônica, pois nesses casos o odor produzido pelas infecções anaeróbias origina concomitantemente secreção e obstrução nasais. Mais freqüentemente, a halitose é determinada por outro motivo- *caseum* amigdaliano e, eventualmente, por corpo estranho nasal⁴.

A cefaléia como apresentação isolada de sinusopatia é rara^{86,100}. Pode ocorrer quando há pontos de contato da parede nasal lateral com o septo e nos casos de obstrução do COM. Em especial, alguns casos de sinusites esfenoidais crônicas podem apresentar a cefaléia como único sintoma¹⁰⁰. Na maior parte das queixas de cefaléia isolada, a sinusopatia não está envolvida, porém equívocos diagnósticos são freqüentes nessa situação. São determinados pela realização de radiografias simples das cavidades paranasais, exames de reduzida especificidade no diagnóstico da sinusite crônica (ver exames auxiliares)³. Dessa forma, com freqüência são erroneamente estabelecidos diagnósticos de sinusite para pacientes com enxaqueca, distúrbios visuais e quadros psicossomáticos.

Febre a esclarecer é uma forma de apresentação da sinusopatia citada por vezes^{39,67}. Porém a aceitação fisiopatológica desse quadro clínico é pouco plausível. Demandaria a ocorrência de infecção intra-sinusal de porte que ao mesmo tempo não resultasse em qualquer outra manifestação local (pois deixaria de constituir uma febre a esclarecer). Acreditamos que os relatos de sinusopatia crônica como causa de febre a esclarecer constituam absoluta raridade. Algumas vezes, decorrente da dificul-

dade de exploração microbiológica desses quadros, esse diagnóstico é inadequadamente comprovado e presta-se para a introdução de antibioticoterapia empírica^{21,47}.

O *exame físico* frente à suspeita de sinusite crônica/recorrente deve atentar para distorções anatômicas da estrutura crânio-facial, particularmente do nariz⁹⁶. Deformidades anatômicas podem propiciar a ocorrência de sinusopatias. A comprovação de edema localizado, a verificação de obstrução nasal uni ou bilateral, assim como a presença de secreção nasal, são aspectos sugestivos do diagnóstico, que, surpreendentemente, por vezes não são relatados na história ("porque é sempre assim"). A comprovação de dor localizada sobre as cavidades paranasais são sugestivas de inflamação crônica, mas podem originar por vezes respostas equivocadas, na dependência da personalidade da criança. O exame mais simples do vestíbulo nasal pode ser feito pelo pediatra, levantando a ponta do nariz com o indicador e utilizando a luz do otoscópio¹⁰¹. Nessas condições, é possível observar a presença ou não de secreção, a coloração e o tamanho da cabeça do corneto inferior. Se a mucosa do corneto for mais pálida, sugere um quadro de atopia, se mais hiperemiada, um quadro infeccioso¹⁰¹. A verificação dos cornetos, portanto, permite realizar ao menos parte do diagnóstico diferencial na suspeita de sinusite crônica ou recorrente^{98,99}.

Ao final da fase de suspeita clínica, com a avaliação pela história e pelo exame físico, o *diagnóstico* da maior parte dos casos de sinusite crônica e recorrente pode ser estabelecido^{31,53}. *A fase seguinte é a de comprovação*, por exame tomográfico, com avaliação nasossinusal anatômica e funcional por exame nasofibrocópico (ver adiante métodos auxiliares)^{90,98,102}. Esses exames são complementares, permitem a detecção de fatores fisiopatológicos locais e são fundamentais para o estabelecimento do plano terapêutico de cada caso.

Para os casos em que houver suspeita de doenças sistêmicas de base ou outras com localização rinossinusal, devem ser realizados exames auxiliares específicos dirigidos a essas patologias, como glicemia de jejum, cloro no suor, estudo da imunidade, sorologia para o HIV, etc⁶⁹.

Terapêutica- o planejamento terapêutico dos quadros recorrentes e crônicos abrange a resolução de mecanismos e fatores fisiopatogênicos e o tratamento dos episódios agudos/exacerbações¹⁰³.

Os *episódios agudos* dos quadros recorrentes e as exacerbações dos quadros crônicos são abordados terapêuticamente à semelhança do exposto para a sinusite aguda^{24,103}. A antibioticoterapia fica portanto indicada após o terceiro dia de manifestação clínica febril ou quando há manutenção da tosse por mais de dez dias (ver diagnóstico e terapêutica da sinusite aguda). A antibioticoterapia é utilizada de duas a seis semanas, geralmente duas a três, devendo prosseguir por uma semana após o término das manifestações clínicas da sinusite^{12,103}. O antimicrobiano deve ser selecionado individualmente, segundo os

antecedentes de tratamento recente, devendo-se evitar a repetição dos mesmos fármacos para redução da falha terapêutica^{12,38}. Quando não houver ingestão de antimicrobianos nos dois últimos meses, utilizamos, a princípio, a amoxicilina na dosagem de 70 mg/kg/dia, como nas sinusites agudas⁵⁷. Frente à ausência de resposta clínica-manutenção da febre por três dias e/ou da tosse por uma semana, substituímos por amoxicilina-clavulanato (30 mg/kg/dia) ou por cefalosporina de segunda geração (cefuroxima-30mg/kg/dia), objetivando o tratamento de cepas produtoras de beta lactamase (*Haemophilus sp*, *Moraxella catarrhalis*, alguns anaeróbios)^{38,104}. Outra opção, para infecções renitentes, pode ser a cefalexina que objetiva o tratamento do *Staphylococcus aureus*¹⁰³. Eventualmente, pode ser associado a um dos antibióticos já citados, o metronidazole, para tratamento de algumas infecções mistas que incluam anaeróbios⁵⁷.

São raros os casos que não obtém resolução das manifestações clínicas ou que originam disseminação extra-sinusal da infecção. Nessas circunstâncias, está indicada a coleta de material intra-sinusal para avaliação microbiológica^{53,103,104}.

Uma medida terapêutica sempre recomendável é a lavagem nasal duas vezes ao dia que objetiva a remoção de secreções e crostas, substrato para multiplicação bacteriana¹⁰⁵. Adicionalmente a limpeza resulta em melhora da motilidade ciliar local e possibilita uma adequada aplicação nasal de outros produtos, eventualmente necessários, como os corticosteróides tópicos¹⁰⁶. Para essa higiene é utilizada solução salina hipertônica tamponada (amornada), aplicada com seringa ou conta-gotas. A preparação também é conhecida por Solução de Parsons¹⁰⁵. Essa pode ser preparada no domicílio, com uma colher de chá com sal de cozinha e uma de bicarbonato de sódio em pó, diluídas em 250 ml de água fervida¹⁰⁵. A solução deve ser renovada a cada semana.

A abordagem terapêutica dos quadros recorrentes e crônicos deve objetivar a *eliminação dos fatores fisiopatogênicos*. Sempre que possível devem ser evitadas as freqüências a creches e berçários, assim como a exposição a piscinas⁴⁰. As crianças alérgicas devem ser identificadas para abordagem específica. São reconhecidas pela história clínica e familiar, pela citologia nasal e, se necessário, pela dosagem sérica de IgE^{93,107}. Para esses pacientes, como medida geral, a higiene do ambiente físico sempre é recomendável, pela potencial sensibilidade da mucosa respiratória a diferentes substâncias presentes nas proximidades da criança. Deve-se objetivar a redução da poeira domiciliar (e dos ácaros); com a remoção de carpetes, cortinas, colchas e brinquedos de pelúcia. Também recomenda-se colocar capas em colchões e travesseiros, ferver a roupa de cama (inclusive as capas protetoras); assim como o usar no domicílio substâncias acaricidas e denaturantes de pelo de animais de estimação (solução de ácido tânico, benzoato de benzila em pó)⁶⁰.

Alérgenos derivados de baratas (*Periplaneta americana*) em populações de baixo nível sócio-econômico têm maior gravidade na asma, com poucos estudos na alergia nasal. Entretanto, como medidas de higienização, recomenda-se evitar o acúmulo de restos de comida e a colocação de iscas para controle do crescimento, bem como o fechamento dos pontos por onde esses insetos têm acesso à casa.

O alérgeno principal do gato é o *Fel d I*, encontrado na pele, no pêlo, na saliva e na urina do gato. O alérgeno principal do cão é o *Can f I* e tem características similares às do gato. Os alérgenos do gato e do cachorro têm baixo peso molecular, sendo facilmente dispersos, são muito viscosos e aderem firmemente às superfícies, sobretudo nos móveis estofados, e podem ser coletados das paredes da residência de onde o animal tenha sido removido há até seis meses. Diante de um paciente com grau elevado de sensibilidade a esses alérgenos, recomenda-se a total exclusão dos animais da residência. Na impossibilidade, os mesmos deverão ser mantidos no exterior da casa, com recomendação de banho semanal. Para a remoção dos antígenos do ambiente domiciliar, o emprego de aspiradores de alta potência com filtros especiais (HEPA) tem sido recomendado.

Providências relativas à redução da umidade dos ambientes da casa também podem promover a redução dos ácaros (que requerem pelo menos 50% de umidade relativa do ar para sobreviver), como também do mofo. Este pode também ser reduzido pela aplicação direta de detergente clorado em molduras de janelas, azulejos de banheiros, cantos de paredes, interior de armários e outros lugares necessários.

Os casos mais acentuados deverão ser enviados ao alergista, para a realização de testes cutâneos de sensibilidade e exames de radioimunoensaio (*RAST*), como tentativa de identificação de alérgenos^{27,79,90}. Essas avaliações podem resultar em algumas recomendações profiláticas específicas para alérgenos inalados ou ingeridos. A indicação de dessensibilização vacinal é controversa^{27,79,90}.

Nos pacientes com sinusite crônica/recorrente em que a rinite alérgica esteja sintomática recomenda-se o uso de corticosteróides tópicos nasais^{7,108,109}. Como a corticoterapia é imunossupressora, a infecção concomitante já deverá estar controlada. Dessa forma, na prática clínica, o corticosteróide é prescrito para ser iniciado após a antibioticoterapia, quando os cornetos nasais estiverem hipertróficos, causando obstrução nasal, e a secreção já não apresentar caráter purulento. O furoato de mometasona pode ser ministrado em aplicação única diária. Esse produto mostrou incidência de efeitos colaterais semelhante à do placebo em estudos clínicos de tolerabilidade, que avaliaram crianças com rinite alérgica de idade entre três e doze anos¹⁰⁹⁻¹¹⁰. A apresentação aquosa de alguns desses esteróides nasais é melhor tolerada pelas crianças^{79,91,106,109}. Outra opção de corticosteróide tópico é a budesonida que pode ser utilizada para crianças com idade

entre dois e quatro anos, na forma de uma borrifada (*puff*) em cada narina duas vezes ao dia, durante um mês. Para pacientes com idade superior a cinco anos podem ser aplicadas três borrifadas diárias, por prazo de até três meses, segundo a monitoração dos sinais e sintomas. Outros corticosteróides tópicos são o acetato de triancinolona, o propionato de fluticasona, o dipropionato de beclometasona e a flunisolida.

Também os anti-histamínicos (competem com a histamina pelo receptor H1) de segunda geração não sedantes - loratadina, cetirizina e cetotifeno podem ser utilizados por via oral em casos de rinosinusites com importante componente alérgico associado¹¹¹. Constituem tratamento eficaz para espirros, prurido e rinorréia aquosa, associados à rinite alérgica, mas têm pouca, ou nenhuma, ação sobre a obstrução nasal. Porém, o uso prolongado induz a tolerância e ocorrência de efeitos adversos - como alterações do humor e hiperfagia³⁶. Dessa forma a indicação deve ser limitada a curtos períodos de tempo, especialmente nas estações de maior manifestação clínica - outono e primavera. Os anti-histamínicos nasais em *spray* têm sido utilizados com eficácia em pacientes com rinite sazonal (febre do feno) associada à sinusite⁹¹. Esse quadro é relacionado com a estação polínica, infrequente em nosso país (com exceção de algumas regiões ao sul). A utilização de anti-histamínicos tópicos, anti-H1, pode ser de limitada utilização em crianças, devido à irritação local (com ardência) que pode ocorrer logo após a aplicação⁸⁹. Isso origina baixa adesão a essa modalidade terapêutica, em crianças.

Os anti-histamínicos tópicos bloqueiam os sintomas dependentes da ação histamínica local (prurido, espirros e rinorréia), atuando pouco sobre a obstrução nasal.

Outros fármacos coadjuvantes no controle dos sintomas nasais são o brometo de ipatrópio (anticolinérgico), que deverá ser restrito aos quadros de rinite com componente vasomotor e rinorréia aquosa importante, pois controla a produção de muco, e o cromoglicato dissódico que impede a degranulação dos mastócitos sensibilizados e está disponível a 2 e a 4%. Como efeitos colaterais destes dois tipos de fármacos temos, numa minoria de pacientes, relatos de epistaxis, ressecamento, irritação, espirros e ardência.

Nos pacientes em que houver forte evidência clínica de deficiência imunológica (infecções repetidas em diferentes sítios e/ou quadros sistêmicos) devem ser realizadas avaliações da imunidade humoral - dosagem de imunoglobulinas séricas, sub classes de IgG, títulos de anticorpos antipneumococo⁶⁵. Os casos de imunodeficiência, que constituem minoria dentro do grupo de crianças com sinusite crônica e recorrente, podem ser eventualmente beneficiados com a terapêutica de substituição de imunoglobulina ou imunização ativa antibacteriana.

No tratamento do grupo de crianças com sinusite crônica/recorrente, descongestionantes sistêmicos, anti-inflamatórios não hormonais, mucolíticos, nebuliza-

ções, imunoterapia inespecífica não estão indicados⁸⁹. Vasoconstritores tópicos devem também ser firmemente desencorajados para não provocarem rinite medicamentosa (por efeito rebote) e piora do quadro.

A *abordagem cirúrgica* para a sinusite crônica e recorrente tem indicação precisa e infrequente no esquema terapêutico hoje estabelecido por diferentes autores^{31,112,113}. Está indicada em episódios agudos com disseminação infecciosa extra-sinusal e nos pacientes com alterações da funcionalidade/anatomia rinossinusal^{31,112,113}.

A punção esvaziadora sinusal, antes utilizada com alguma frequência, é hoje considerada ineficaz para tratamento dos episódios de sinusite em crianças^{31,39,67}. Nos dias correntes, os procedimentos cirúrgicos objetivam essencialmente o restabelecimento da funcionalidade das cavidades paranasais para permitir a drenagem das secreções rinossinuais. Com esse objetivo, a cirurgia mais indicada é a adenoidectomia, nos casos de obstrução coanal, geralmente determinada por adenóide hipertrófica (ver fisiologia das cavidades paranasais)^{75,99}. Outro procedimento, a cirurgia endoscópica funcional (*mini-functional endoscopic surgery ou mini-FES*), tem alcançado bons resultados em casos selecionados de obstrução óstio-meatal^{31,113}. É realizada através de etmoidectomia anterior com remoção do processo uncinado, com ou sem antrostomia maxilar, e abertura da *bulla* etmoidal.

Em consenso recente para abordagem da rinosinusite crônica na criança, ficaram definidas as *indicações para cirurgia sinusal*³¹. Indicações absolutas: (1) obstrução nasal completa na fibrose cística devido à polipose maciça ou fechamento do nariz por medialização da parede lateral nasal; (2) pólipos antrocoanal; (3) complicações intracranianas; (4) mucocele e mucopiocele; (5) abscesso da órbita; (6) lesão traumática do canal ótico; (7) dacriocistite refratária ao tratamento medicamentoso e secundária à sinusite; (8) sinusite fúngica. Constitui indicação relativa de cirurgia na rinosinusite crônica a falha terapêutica, apesar da abordagem medicamentosa adequada, após exclusão de patologia sistêmica de base.

A *condução da terapêutica* nos episódios de exacerbação aguda da sinusite crônica, bem como naqueles apresentados na sinusite recorrente, pode ser feita pelo pediatra geral, a nosso ver. É recomendável atentar para os fatores de risco, que devem ser removidos na medida do possível, e para a utilização de antibioticoterapia prolongada. Isso resolverá a maior parte desses episódios. Porém, o plano terapêutico para acompanhamento de longo prazo deve ser estabelecido para esses casos recorrentes e crônicos por um otorrinolaringologista. Essa escolha é determinada pela necessidade de realização do exame nasofibrocópico no diagnóstico e seguimento dos casos, assim como pela avaliação seqüencial quanto à indicação cirúrgica. A periodicidade de avaliações no seguimento dos pacientes será individualizada de acordo com as manifestações patológicas de cada criança¹¹⁴. A

interação, através da multidisciplinaridade, entre o pediatra, o otorrinolaringologista, o radiologista especializado e, muitas vezes, imunologista, é fundamental, do diagnóstico ao seguimento, para complementação e compatibilizações das informações.

Exames auxiliares

Os exames auxiliares considerados em relação à sinusite objetivam quatro aspectos: comprovação, determinação da fisiopatologia do processo, verificação da presença de complicações intra e extra-sinusais, determinação etiológica^{43,67}. Os três primeiros aspectos são abordáveis em conjunto por exames de observação direta e de imagem, e o último, por análise microbiológica.

Exames de observação direta e de imagem

São vários os recursos utilizados para o reconhecimento da sinusite e de suas complicações. Porém, todos apresentam limitações variadas quanto a diversos aspectos- precisão, invasividade, necessidade de equipamentos e profissionais especializados, assim como custo elevado. Nesse contexto, a maior parte dos casos (agudos) são diagnosticados apenas pela história e pelo exame físico, como descrito anteriormente²⁴. Porém, nos casos duvidosos, complicados, recorrentes e crônicos, há necessidade de maior precisão diagnóstica, e, portanto, os recursos auxiliares estão indicados.

A constatação irrefutável de sinusite é *histológica*^{10,12}. A comprovação de inflamação da mucosa sinusal poderia ser verificada por *avaliação citológica* do conteúdo sinusal, porém não é realizada, pela invasividade que demanda a obtenção de material intra-sinusal. A punção local, somente é realizada quando há outra finalidade adicional, como explanado mais adiante.

O exame rinoscópico ou *rinoscopia* poderia ser incluído apenas como parte do exame físico, na fase de investigação frente à suspeita de sinusite crônica e recorrente, como já citado, mas, alguns detalhes técnicos recomendam sua realização pelo otorrinolaringologista. O exame deve ser realizado com o auxílio de um espéculo nasal de tamanho apropriado. Requer uma boa iluminação frontal (fotóforo) e uso de pinças especiais¹¹⁵. Quando há edema dos cornetos, é possível realizar a rinoscopia, após uma retração da mucosa promovida pelo uso local de vasoconstritor e anestésico tópico, embebidos em algodão⁵⁷. O exame permite observar as paredes mediais (septo) e laterais (cornetos) e visualizar limitadamente o COM. A limitação desse procedimento para diagnóstico de sinusites maxilares, frontais e etmoidais anteriores decorre da anatomia nasal⁷³. É útil na avaliação das sinusites crônicas e recorrentes.

A *nasofibroendoscopia* ou *nasofibroscopia* pode comprovar com precisão o diagnóstico de sinusite em grande parte dos casos, quando constata a saída de secreção através dos óstios sinusais (é possível ver diretamente o COM) ou quando permite a própria observação intra-

sinusal^{43,73,98}. Nem sempre isso é possível, seja por dificuldade de acesso à cavidade paranasal, seja por completa obstrução ostial, mas é nitidamente superior à rinoscopia simples.

Adicionalmente, a nasofibroscopia possibilita a observação e a avaliação anatômica e funcional das condições nasossinusais. Permite uma avaliação do possível mecanismo fisiopatológico da sinusite, de grande importância nos casos crônicos e recorrentes, situações em que esse exame é considerado fundamental^{31,43}. Nesse sentido são avaliados forma e estado dos cornetos, presença de concha *bullosa* (corneto médio pneumatizado), pólipos, desvio de septo, edema e estrutura do COM, posição e dimensões da adenóide, presença de mucocele (intra-sinusal). O exame nasofibrosópico tem um outro aspecto importante, quando avalia a permeabilidade do pertuito aéreo nasal durante o ciclo respiratório. Essa avaliação dinâmica permite o reconhecimento de obstruções cíclicas das fossas nasais. As coanas podem sofrer oclusão apenas durante a inspiração, determinada pela cauda do corneto inferior, quando esta apresenta hipertrofia^{73,99}. Colabamentos nasais e a relação adenóide/coana são também observados dinamicamente. O exame endoscópico muitas vezes mostra que pequenas adenóides (vistas ao Raio X de perfil do cavum) originam obstrução das coanas à inspiração, encostando na cauda dos cornetos. Porém, outras vezes, adenóides grandes não o fazem^{73,99}.

A nasofibroscopia permite, portanto, a constatação de distorções anatômicas e/ou funcionais nasossinusais, que podem não ser reconhecidas mesmo ao exame tomográfico^{11,33,56}. Esse aspecto tem importante valor para tratamento e prognóstico dos casos de sinusite crônica ou recorrente. Nos casos com alterações funcionais mais significativas, de pior prognóstico, o exame pode determinar ou acelerar a opção cirúrgica de tratamento⁹⁷. Por todas essas razões, a cirurgia das cavidades paranasais deve ser sempre precedida pela nasofibroscopia. A repetição do exame é freqüente nos pacientes com sinusites crônicas submetidos à cirurgia para avaliação do resultado e eventual indicação de reintervenções^{113,114,116}. Pela especificidade do equipamento e da técnica, a nasofibroscopia deve ser realizada apenas por profissionais especializados. Habilidade e experiência no relacionamento com crianças é imprescindível.

A *transiluminação* é pouco sensível e específica e tecnicamente só é possível em crianças escolares com suspeita de sinusite maxilar. As outras cavidades paranasais não são suscetíveis a essa forma de avaliação^{117,118}. O exame não tem sido utilizado pelos Serviços Otorrinolaringológicos.

A *radiografia simples* é um exame sensível que detecta a maior parte das sinusites agudas. Porém, estima-se que 5 a 30% dos quadros poderiam não ser reconhecidos dessa forma. Os sinais radiológicos compatíveis com sinusite incluem espessamento do revestimento mucoso acima de

4mm, nível hidroaéreo ou obliteração total de uma ou mais cavidades paranasais^{83,116}.

Diferentes incidências podem ser realizadas, aumentando a sensibilidade do exame radiográfico, porém elevando simultaneamente a irradiação e o custo do exame. Por esses motivos, na maior parte dos casos suspeitos de sinusite é realizada apenas a posição de Waters (mentonaso), favorável à avaliação das cavidades paranasais maxilares e frontais. Essas originam, de modo geral, as sinusites com maior repercussão clínica^{37,81}. Porém, para avaliação das sinusites etmoidais, as mais frequentes, essa posição é pouco adequada. A incidência específica de Caldwell (fronto-naso) permite maior sensibilidade, ainda assim parcial, geralmente subestimando o diagnóstico das sinusites etmoidais^{72,74,84}. A incidência de perfil (lateral) é utilizada apenas em alguns casos em que as posições anteriores foram inconclusivas. A incidência de Hirtz (basal ou axial) tem como finalidade avaliar as cavidades esfenoidais. É indicada apenas em algumas crianças acima de seis anos ou em adolescentes, quando há suspeita clínica específica de sinusite esfenoidal (cefaléia persistente no vértex craniano ou abscesso intracraniano)⁸¹.

A especificidade do exame radiográfico simples é reduzida, pois podem ser indistinguíveis imagens de inflamação atual, progressa (cicatricial) e mesmo variações anatômicas, tais como hipoplasia da cavidade paranasal^{43,78}. Dessa forma, devido à adequada sensibilidade e à limitada especificidade para as sinusites da criança, o exame radiográfico simples pode ser utilizado como método preliminar para exclusão do diagnóstico em casos clínicos a esclarecer, mas não para o diagnóstico de inflamação sinusal na fase aguda^{78,102}.

Outro aspecto a ser abordado é a idade na qual os exames têm sido realizados. O consenso internacional indica que não se realize exame radiológico nos primeiros 12 meses de vida, (exceto nas complicações extra-sinusais), pois a mucosa das cavidades paranasais nessa faixa etária é espessa, sendo o aspecto normal muitas vezes indistinguível da mucosa inflamada³⁸. Entre 12 e 18 meses de idade, apenas as cavidades maxilares podem ser razoavelmente vistas, porém ainda com dificuldade para avaliação do grau de espessamento mucoso. Somente quando há obliteração total de uma ou de ambas as cavidades paranasais maxilares é possível uma interpretação radiológica mais conclusiva. Portanto, nos primeiros 18 meses de vida, a radiologia convencional das cavidades paranasais tem pouca ou nenhuma utilidade para avaliar a presença de inflamação sinusal. As cavidades frontais e esfenoidais não devem ser avaliadas radiograficamente em crianças com menos de três a quatro anos de idade, pois são incipientes^{27,33,119}.

A *tomografia computadorizada* não contrastada permite o diagnóstico de sinusite com elevado grau de sensibilidade e especificidade. É considerada hoje o melhor exame auxiliar para o diagnóstico da sinusite na criança, porém o custo, o acesso e a irradiação fazem com que o

exame deva merecer indicação criteriosa^{31,56,119}. Adicionalmente deve ser considerada a necessidade da imobilização absoluta durante o exame, o que determina a necessidade de anestesia geral em crianças menores de três anos de idade. Esses aspectos restringem a utilização do exame aos casos agudos complicados, às sinusites recorrentes e crônicas, bem como às avaliações pré-operatórias de cirurgia endonasal^{11,48,72,102,120}. Além da avaliação das cavidades paranasais, o exame tomográfico permite analisar o COM, resultado que complementa aquele verificado à nasofibrosopia. Essa avaliação é fundamental para compreensão fisiopatológica dos casos recorrentes e crônicos. Na Figura 3, observamos exame tomográfico computadorizado em plano coronal com alteração anatômica no complexo ostiomeatal esquerdo (corneto médio pneumatizado ou concha *bullosa*), determinando obstrução e sinusite crônica.

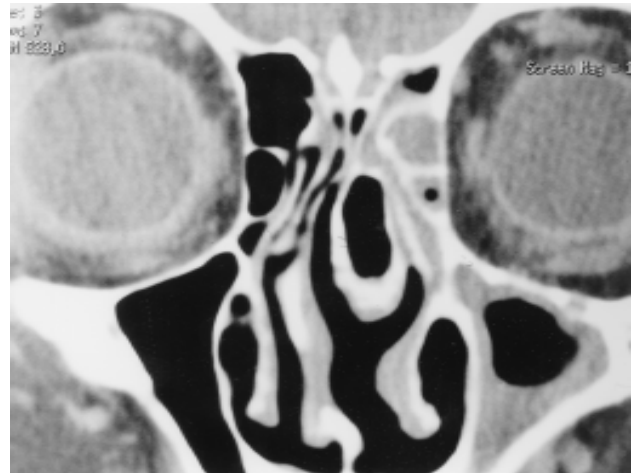


Foto 3 A tomografia computadorizada no plano coronal evidencia uma concha média bolhosa e volumosa à esquerda que determina estreitamento do meato médio, originando sinusite maxilar, frontal e etmoidal anterior

A oportunidade de realização do exame tomográfico pode ser diversa. Nos casos de sinusite com possível disseminação infecciosa extra-sinusal (ver Figura 2), o exame tomográfico deve ser realizado imediatamente, o que não é recomendável para os casos crônicos ou recorrentes^{74,113}. Nessas últimas circunstâncias clínicas, o exame tomográfico deve ser postergado durante quatro semanas, período em que a terapêutica antibiótica reduzirá a secreção local e o edema de mucosa, permitindo uma avaliação mais detalhada do COM⁷⁴.

Em algumas circunstâncias clínicas, pode estar indicada uma variação na técnica do exame tomográfico. Even-

tualmente, em casos de sinusite crônica ou recorrente, pode haver indicação da realização da tomografia contrastada, com infusão de contraste iodado intravenoso^{69,102}. É recomendável quando houver suspeita adicional da presença de pólipos nasais ou tumores ou, ainda, quando epistaxes severas demandarem a investigação de malformações vasculares¹²⁰.

A *ressonância magnética* é exame sensível, mas pouco utilizado no diagnóstico da sinusite na criança. Em relação à tomografia computadorizada tem a vantagem da ausência de irradiação, porém apresenta menor poder de resolução para alterações ósseas, custo mais elevado, assim como necessidade de anestesia geral em crianças menores. Esse método tem indicação apenas na suspeita de algumas das complicações de sinusite: abscesso periorbitário ou intracraniano, meningoencefalite, trombose de veia oftálmica ou de seio cavernoso. Também está indicado na investigação de processos tumorais simultâneos à sinusite e nos raros casos de suspeita de sinusite fúngica^{14,120,121}.

A *ultra-sonografia* é um exame de reduzida sensibilidade e especificidade para o diagnóstico da sinusite na criança. Sua utilização não é, ainda, recomendável para aplicação clínica^{31,35,74}.

Exames microbiológicos

A sinusite é uma patologia inflamatória geralmente de etiologia infecciosa. Os vírus, responsáveis pela grande maioria dos casos agudos, não são pesquisados na prática pediátrica e otorrinopediátrica. Isso decorre de dificuldade metodológica e ausência de terapêutica específica para esses agentes^{1,21,52}. Os agentes bacterianos podem estar presentes em parte dos casos agudos e na maioria dos casos subagudos e crônicos²⁴. O reconhecimento da presença de bactérias nas cavidades paranasais é de interesse terapêutico. Porém a coleta de espécime clínico adequado para essa identificação etiológica é difícil, pois a secreção nasal ou justa-ostial não é confiável^{9,103}. Embora as bactérias causadoras de sinusite sejam provenientes da fossa nasal, a correlação entre a flora do nariz e a da cavidade paranasal é apenas parcial. A identificação precisa do agente bacteriano só pode ser realizada com a coleta de material intrasinusal, o que é, ao mesmo tempo, invasivo e tecnicamente difícil em crianças, requerendo anestesia geral^{9,103}. Dessa forma, a avaliação de material intrasinusal é reservada a raros casos crônicos e recorrentes, em que ocorreram falhas terapêuticas na presença de supuração intra-orbitária ou intracraniana, e, excepcionalmente, em episódios agudos de grande toxemia^{28,31,82}. A avaliação de material sinusal por punção aspirativa é indicada algumas vezes em grupos de risco para infecções incomuns- diabéticos, aidéticos, mucoviscidóticos e oncológicos⁶⁹.

A avaliação microbiológica para bactérias é feita em meio aeróbio e anaeróbio, neste último particularmente nos casos de sinusite crônica, em que bactérias anaeróbias ocorrem associadas às aeróbias (inclusive *Staphylococcus aureus*)^{9,103}. Culturas em meio de Sabraud e esfregaços

diretos podem ser realizados nos casos suspeitos de infecção fúngica em crianças com algum tipo de imunodeficiência¹²².

Conclusões

O reconhecimento da sinusite aguda complicada é essencialmente clínico através da história e do exame físico. Os exames auxiliares são reservados apenas para as complicações extra-sinusais. A condução antibiótica é baseada no uso da amoxicilina, não cabendo, de modo geral, a utilização de drogas mais onerosas. Outros fármacos são supérfluos nessa situação clínica.

As sinusites crônicas e recorrentes também são suspeitadas pelos elementos clínicos, mas devem ser comprovadas e conduzidas à luz das avaliações nasofibrosópica e tomográfica. A pesquisa do mecanismo fisiopatogênico envolvido em cada caso é fundamental para estabelecer um plano terapêutico. A avaliação microbiológica é realizada excepcionalmente, e a utilização de antibiótico é feita em base clínica, individualizada e restrita aos períodos com sintomatologia.

Na opinião dos autores, como de outros, a padronização diagnóstica e terapêutica para o tratamento da sinusite da criança, como enfocada na presente revisão, conduz a uma redução do número de tratamentos antibióticos supérfluos^{21,24,25,29,31}. Em especial, objetivamos a redução do uso inadequado dos antimicrobianos mais recentemente introduzidos na farmacopéia. Como resultado final, pode-se obter a redução da iatrogenia, da resistência antibiótica das bactérias e dos custos de tratamento.

Referências bibliográficas

1. Arruda LK, Mimica IM, Sole D. Abnormal maxillary sinus radiographs in children: do they represent bacterial infection? *Pediatrics* 1990; 85:553-8.
2. Barden LS, Dowell SF, Schwartz B, Lackey C. Current attitudes regarding use of antimicrobial agents: results from physician's and parents focus group discussions. *Clin Pediatr Phila* 1998;37:665-71.
3. Ejzenberg B. Epidemia radiológica de sinusites. *Pediatr (S.Paulo)* 1998;20:4.
4. Ejzenberg B, Nascimento SL, Gilio AE, Lotufo JP, Okay Y. Faringoamigdalites episódicas e recorrentes. *Pediatrics (S.Paulo)* 1998;20:191-210.
5. Sih T, Caldas S, Schwartz S. Prophylaxis for recurrent acute otitis media: a Brazilian study. *Int J Pediatr Otorhinolaryngol* 1993;25:19-24.
6. Wald E. Epidemiology, pathophysiology and etiology of sinusitis. *Pediatr Infect Dis J* 1985;4(S):51-3.
7. Wüthrich B, Schindler C, Leuenberger P, Ackerman-Lieblich U. Prevalence of atopy and pollinosis in Switzerland (Sapaldia Study). *Int Arch Allergy Immunol* 1995; 106:149-56.

8. Sih T. The role of air pollution-induced allergy in otitis media pathogenesis in children. In: Tos M, Thomsen J, Balle V, ed. *Otitis media today*. The Hague: Kugler; 1999. p.75-80.
9. Bacteriologic features of chronic sinusitis in children. *J Am Med Ass* 1981;246:967-70.
10. Diament M. The diagnosis of sinusitis in infants and children: x-ray, computed tomography, and magnetic resonance imaging. *J Allergy Clin Immunol* 1992;90:442-4.
11. Haetinger RG. Avaliação por imagem dos seios paranasais na correlação com endoscopia e cirurgia endoscópica endonasal. *Rev Bras Otorrinol* 1998; 64 (S):17-29.
12. Giebink GS. Childhood sinusitis: pathophysiology, diagnosis and treatment. *Pediatr Infect Dis J* 1994;13(S):55-65.
13. Aitken M, Taylor JA. Prevalence of clinical sinusitis in young children followed up by primary care pediatricians. *Arch Pediatr Adolesc Med* 1998;152:244-8.
14. Evans KL. Recognition and management of sinusitis. *Drugs* 1998; 56:59-71.
15. Gohd R. The common cold. *N Engl J Med* 1954;250:687-91.
16. Wynder EJ, Lemon FR, Mantel N. Epidemiology of persistent cough. *Am Rev Resp Dis* 1965;91: 679-700.
17. Hays GC, Mullard JE. Can nasal bacterial flora be predicted from clinical findings? *Pediatrics* 1972;49:596-9.
18. Monto AS, Ullman BM. Acute respiratory illness in an American community. *J Am Med Ass* 1974;227:164-9.
19. Dowell SF, Schwartz B. Outcome of infections caused by penicillin-nonsusceptible pneumococci. *Pediatr Infect Dis J* 1996;15:554-6.
20. Dowell SF. Principles of judicious use of antimicrobial agents for pediatric upper respiratory tract infections. *Pediatrics (S)* 1998;101:161-84.
21. Schwartz B, Mainous AG, Marcy SM. Why do physicians prescribe antibiotics for children with upper respiratory tract infections? *J Am Med Ass* 1998;279:881-2.
22. Williams JW, Holleman DR, Samsa GP, Simel DL. Randomized controlled trial of 3 vs 10 days of trimethoprim/sulfamethoxazole for acute maxillary sinusitis. *J Am Med Ass* 1995;273:1015-21.
23. Dowell SF, Schwartz B, Phillips WR. Appropriate use of antibiotics for URIs in children: Part II. Cough, pharyngitis and the common cold. The Pediatric URI Consensus Team. *Am Fam Phys* 1998;58:1335-42.
24. Dowell SF, Schwartz B, Phillips WR. Appropriate use of antibiotics for URIs in children: Part I. Otitis media and acute sinusitis. The Pediatric URI Consensus Team. *Am Fam Phys* 1998;58:1313-8.
25. Lund VJ, Kennedy DW. Quantification for staging sinusitis. The staging and therapy group. *Ann Otol Rhinol Laryngol* 1995;104(S):17-21.
26. Manning SC, Biavati MJ, Phillips DL. Correlation of clinical sinusitis signs and symptoms to imaging findings in pediatric patients. *Int J Pediatr Otorhinolaryngol* 1996; 37:65-74.
27. Isaacson G. Sinusitis in childhood. *Pediatr Clin North Am* 1996;43:1297-318.
28. Cohen R. The antibiotic treatment of acute otitis media and sinusitis in children. *Diagn Microbiol Infect Dis* 1997; 27:35-9.
29. Incaudo GA, Wooding LG. Diagnosis and treatment of acute and subacute sinusitis in children and adults. *Clin Rev Allergy Clin Immunol* 1998;16:157-204.
30. O'Brien KL, Dowell SF, Schwatz B, Marcy SM, Phillips WR, Gerber MA. Acute sinusitis - Principles of judicious use of antimicrobial agents. In: Dowell SF, ed. *Principles of judicious use of antimicrobial agents for pediatric upper respiratory tract infections*. *Pediatrics (S)* 1998;101:174-7.
31. Clement PAR, Bluestone CD, Gordts F, Lusk RP, Otten FWA, Goossens H, Scadding GK, Taskahashi H, Van Buchem L, Van Cauwenberge P, Wald ER. Management of rhinosinusitis in children. Consensus Meeting, Brussels, Belgium. *Arch Otolaryngol Head Neck Surg* 1998;124:31-4.
32. Healy GB. Acute sinusitis in childhood. *N Engl J Med* 1981;304:779-81.
33. Havas TE, Motbey JA, Gullane PJ. Prevalence of incidence abnormalities on computed tomographic scans of the paranasal sinuses. *Arch Otolaryngol Head Neck Surg* 1988;114: 45-50.
34. Gwaltney JM. Acute community acquired sinusitis. *Clin Infect Dis* 1996;23:1209-25.
35. Newton DA. Sinusitis in Children and Adolescents. *Primary Care* 1996;23:701-17.
36. Sibbald B. Epidemiology of allergic rhinitis. In: Burr ML, ed. *Epidemiology in clinical allergy*. Basel: Karger; 1993. p.61-79.
37. Quackenboss JJ, Krzyzanowsky M, Lebowitz MD. Exposure assesment to environmental approaches to evaluate respiratory health effects of particulate matter and nitrogen dioxide. *J Exp Anal Environ Epidemiol* 1991;1:83-107.
38. Pereira MBR. Sinusitis. In: Sih T, ed. *Pediatric Otorhinolaryngology Manual*. São Paulo: International Federation of Oto-Rhino-Laryngological Societies; 1998.p.90-9.
39. Wald ER. Sinusitis in children. *Pediatr Infect Dis J* 1988;7(S):150-3.
40. Schwartz B, Giebink GS, Henderson FW, Reichler MR, Jereb J, Collet JP. Respiratory infections in day care. *Pediatrics* 1994;94:1018-20.
41. Sayfield DL, Fraser DJ. Persistence of *Pseudomonas aeruginosa* in chlorinated swimming pools. *Can J Microbiol* 1980;76:350-5.
42. Gungor A, Corey JP. Pediatric sinusitis: a literature review with emphasis on the role of allergy. *Otolaryngol Head Neck Surg* 1997;116:4-15.
43. Wagner W. Changing diagnostic and treatment strategies for chronic sinusitis. *Cleve Clin J Med* 1996;63:396-405.
44. Wald E, Milmo G, Bowen A, Ledesma-Medina J, Salamon N, Bluestone C. Acute maxillary sinusitis in children. *N Engl J Med* 1981;304:749-54.
45. Wald E, Reilly J, Casselbrant M. Treatment of acute maxillary sinusitis in childhood: a comparative study of amoxicillin and cefaclor. *J Pediatr* 1984;104:297-302.
46. Wald E, Guerra N, Byers C. Upper respiratory tract infections in young children: duration of and frequency of complications. *Pediatrics* 1991;87:129-33.
47. Wald ER. The microbiology of chronic sinusitis in children. A review. *Acta Otorhinolaryngol Belg* 1997;51:51-4.
48. Weinberg EA, Brodsky L, Brody A, Pizzuto M, Stiner H. Clinical classification as a Guide to Treatment of Sinusitis in Children. *Laryngoscope* 1997;107:241-6.
49. Glasier CM, Ascher DP, Williams KD. Incidental paranasal sinus abnormalities on CT of children. Clinical correlations. *Am J Neuroradiol* 1986;7:861-4.

50. Glasier CM, Mallory GB, Steele R. Significance of opacification of the maxillary and ethmoid sinuses in infants. *J Pediatr* 1989;114:45-50.
51. Gwaltney J, Phillips C, Miller R, Riker D. Computed tomographic study of the common cold. *N Engl J Med* 1994; 330:25-30.
52. Ramadan HH, Farr RW, Wetmore SJ. Adenovirus and Respiratory Syncytial Virus in chronic sinusitis using polymerase chain reaction. *Laryngoscope* 1997;107:923-5.
53. Mellis CM. Evaluation and treatment of chronic cough in children. *Ped Clin North Am* 1979;26:553-64,1979.
54. Muntz HR. Allergic fungal sinusitis in children. *Otolaryngol Clin North Am* 1996;29:169-83.
55. McCaig LF, Hughes JM. Trends in antimicrobial drug prescribing among office-based physicians in the United States. *J Am Med Ass* 1995;273:214-9.
56. Kronemer KA, Mc Alister WH. Sinusitis and its imaging in the pediatric population. *Pediatr Radiol* 1997;27:837-46.
57. Kluka EA. Medical treatment of rhinosinusitis in children. In: Cotton RT, Myer CM, ed. *Practical Pediatric Otolaryngology*. Philadelphia: Lippincott-Raven; 1999. p.395-404.
58. Calderon R, Mood EW. An epidemiological assessment of water quality and swimmer's ear. *Arch Environ Health* 1982;37:300-5.
59. Gunney E, Tayeri Y, Kanderi B, Yalcin S. The effect of wood dust on the nasal cavity and paranasal sinuses. *Rhinology* 1987;25:273-7.
60. Institut of Allergy Chemin du Foriest. European allergy white paper: allergic diseases as a public health problem in Europe. Bruxelles: UCB,1997.
61. Krzyzanowsky M, Quackenboss JJ, Lebowitz MD. Chronic respiratory effects of indoor formaldehyde exposure. *Environ Res* 1990;52:117-25.
62. Lesserson JA, Kiesman SP, Finn DG. The radiographic incidence of chronic sinus disease in the pediatric population. *Laryngoscope* 1994;104:159-66.
63. DeBock GH, Kievit J, Mulder JD. Acute maxillary sinusitis in general practice: a decision problem. *Scans J Prim Health Care* 1994;12:9-14.
64. Environmental Protection Agency. Environmental tobacco smoke and respiratory diseases. Washington DC: EPA,1992.
65. Herrod HG. Immunologic considerations in the child with recurrent or persistent sinusitis. *Allergy Asthma Proc* 1997;18:145-8.
66. Gwaltney JM. The common cold. In: Mandel GL, Douglas R, Bennet JE, ed. *Principles and practice of infectious diseases*. 4ª ed. New York: Churchill Livingstone; 1995. p.561-6.
67. Wald E. Sinusitis in children. *N Engl J Med* 1992;326: 319-23.
68. Lebeda MD, Haller JR, Graham SM, Hoffman HT. Evaluation of maxillary sinus aspiration in patients with fever of unknown origin. *Laryngoscope* 1995;105:683-5.
69. Brihaye P, Jorissen M, Clement PA. Chronic rhinosinusitis in cystic fibrosis (mucoviscidosis). *Acta Otorrhinolaryngol Belg* 1997;51:323-37.
70. Lombardi E, Stein RT, Wright AL, Morgan WJ, Martinez FD. The relation between physician diagnosed sinusitis, asthma, and skin test reactivity to allergens in 8 year old children. *Pediatr Pulmonol* 1996;22:141-6.
71. Yousen DM. Imaging of sinonasal inflammatory disease. *Radiol* 1993;188:303-14.
72. Zinreich J. Imaging of Inflammatory Sinus Disease. *Otol Clin N Am* 1993;26:535-47.
73. Willner A, Choi SS, Vezina LG, Lazar RH. Intranasal anatomic variations in pediatric sinusitis. *Am J Rhinol* 1997;11:355-60.
74. Lusk RP. Pediatric Sinus Pathology. Syllabus 32nd Annual Scientific Conference & Post Graduate Course in Head & Neck Imaging; 1998, April; Phoenix (Arizona, USA). Phoenix: ARS; 1998.P.353-5.
75. Takahashi H, Fujita A, Honjo I. Effect of adenoidectomy on otitis media with effusion, tubal function, and sinusitis. *Am J Otolaryngol* 1989;10:208-13.
76. Gwaltney JM. Rhinovirus. In: Mandel GL, Douglas R, Bennet JE, ed. *Principles and practice of infectious diseases*. 4ª ed. New York: Churchill Livingstone; 1995. p.1656-62.
77. Shapiro GG. Allergic Rhinitis. In: Cotton RT, Myer CM, ed. *Practical Pediatric Otolaryngology*. Philadelphia: Lippincott-Raven; 1999. p.379-94.
78. Som PM, Curtin HD. Sinusoidal Cavities: Anatomy, Physiology and Plain Film Normal Anatomy. *Head and Neck Imaging*. 3ª ed. Boston: Mosby; 1996.p.79-96.
79. Wang D, Duyck F, Smitz J, Clement P. Efficacy and onset of action of fluticasone propionate aqueous nasal spray on nasal symptoms, eosinophil count, and mediator release after nasal allergen challenge in patients with seasonal allergic rhinitis. *Allergy* 1998;53:375-82.
80. Wang DY, Clement P, DeWaele M, Derde MP. Study of nasal cytology in atopic patients after nasal allergen challenge. *Rhinology* 1995;33:78-81.
81. Valvassori GE, Potter GD, Hanafie WN, Carter BL, Buckingham RA. Radiology of the Ear, Nose and Throat. Philadelphia: Saunders; 1984.p.130-42.
82. Uzcatogui N, Warman R, Smith A, Howard CM. Clinical practice guidelines for the management of orbital cellulitis. *J Pediatr Ophthalmol Strabismus* 1998;35:73-9.
83. Shankar L, Evans K, Hawke M, Stammberger H. The role of anatomic variants of the ostiomeatal complex and paranasal sinuses. In: Shankar L, Evans K, Hawke M, Stammberger H, ed. *An atlas of imaging of the paranasal sinuses*. London: Martin Dunitz; 1994. p.73-81.
84. Ueda D, Yoto Y. The ten day mark as a practical diagnosis approach for acute paranasal sinusitis in children. *Pediatr Infect Dis J* 1996;15:576-9.
85. Wald ER. Purulent nasal discharge. *Pediatr Infect Dis J* 1991;10:329-33.
86. Burton LJ, Quinn B, Pratt Cheney JL, Pourani M. Headache etiology in a pediatric emergency department. *Pediatr Emerg Care* 1997;13:1-4.
87. Wald E, Chiponis D, Ledesma- Medina J. Comparative effectiveness of amoxicillin-clavulanate potassium in acute paranasal sinus infections in children: a double-blind, placebo-controlled trial. *Pediatrics* 1986;77:795-800.
88. Singh B, Van-Dellen J, Ramjattan S, Maharaj TJ. Sinogenic intracranial complications. *J Laryngol Otol* 1995;109: 945-50.
89. Bricks LF, Sih T. Medicamentos controversos em Otorrinolaringologia. *J Pediatr* 1999; 75:11-22.
90. Wang DY, Clement P, Smitz J, DeWaele M. The activity of recent anti-allergic drugs in the treatment of seasonal allergic rhinitis. *Acta Otorhinolaryngol Belg* 1996;50:25-32.

91. Wang D, Smitz J, DeWaele M, Clement P. Effect of topical applications of budesonide and azelastine on nasal allergen challenge during the pollen season. *Int Arch Allergy Immunol* 1997;114:185-92.
92. Som PM, Lidov M. The significance of sinonasal radiodensities: ossification, calcification, or residual bone? *Am J Radiol* 1994;15:917-22.
93. Bergman KE, Bergman RL, Bauer CP, Dorch W, Foster J, Schmidt E, Schulz J, Whan U. Atopia in Deutschland. *Deutsches Ärzteblatt* 1993;190:1341-7.
94. Chilmonczyk BA, Salmun LM, Megathlin KN. Association between exposure to environmental tobacco smoke and exacerbations of asthma in children. *N Engl Med J* 1993;328:1665-9.
95. Saldiva PHN, King M, Delmonte VLC, Machione M, Parada MAC, Daliberto ML et al. Respiratory alterations due to urban air pollution: an experimental study in rats. *Environmental Res* 1992;57:19-33.
96. Parsons DS, Van Leewen N. Sinusite em Pediatria. In: Chinski A, Sih TS, ed. *II Manual de Otorrinolaringologia da IAPO (Interamerican Association of Pediatric Otorhinolaryngology)*. São Paulo: Ateliê; 1999. p.185-200.
97. Parsons DS. Chronic sinusitis: a medical or surgical disease? *Otolaryngol Clin North Am* 1996;29:1-9.
98. Wang DY, Clement P, Kaufman L, Derde MP. Fiberoptic examination of the nasal cavity and nasopharynx in children. *Int J Pediatr Otorhinolaryngol* 1992;24:35-44.
99. Wang DY, Bernheim N, Kaufman L, Clement P. Assessment of adenoid size in children by fiberoptic examination. *Clin Otolaryngol* 1997;22:172-7.
100. Lew D, Southwick FS, Montgomery WW. Sphenoid sinusitis. A review of 30 cases. *N Engl J Med* 1983;309:1149-54.
101. Handler SD, Myer CM Atlas of ear, nose and throat disorders in children. Hamilton: BC Decker; 1998. p.44-64.
102. Gomes ACP, Mendonça RA, Haetinger RG. Tomografia Computadorizada do Nariz, Seios Paranasais e Estruturas Correlatas. In: Stamm A, ed. *Microcirurgia Naso-Sinusal*. Rio de Janeiro: Revinter; 1995. p.79-89.
103. Brook I, Yocum P. Antimicrobial management of chronic sinusitis in children. *J Laryngol Otol* 1995;109:1159-62.
104. Jiang RS, Hsu CY. Bacteriology of chronic sinusitis after ampicillin therapy. *Am J Rhinol* 1997;11:467-71.
105. Shoseyov D, Bibi H, Shai P, Shoseyov N, Shasberg G, Hurvitz H. Treatment with hypertonic saline versus normal saline nasal wash of pediatric chronic sinusitis. *J Allergy Clin Immunol* 1998;101:602-5.
106. Barlan IB, Erkan E, Bakir M, Berrak S, Basaran MM. Intranasal budesonide spray as an adjunct to oral antibiotic therapy for acute sinusitis in children. *Ann Allergy Asthma Immunol* 1997;78:598-601.
107. Jirapongsanaruruk O, Vichyanond P. Nasal cytology in the diagnosis of allergic rhinitis in children. *Ann Allergy Asthma Immunol* 1998;80:165-70.
108. Pelikan Z. The role of allergy in sinus disease of children and adults. *Clin Rev Allergy Clin Immunol* 1998;16:55-156.
109. Meltzer E, Nolop K, Mesarina-Wicki B. A dose-ranging study mometasone furoate aqueous spray in children with seasonal allergic rhinitis. *Allergy (Supp)* 1997;37:136.
110. Brannan MD, Herron JM, Affrime MB. Safety and tolerability of once-daily mometasone furoate aqueous nasal spray in children. *Clin Ther* 1997; 19:1330-9.
111. McCormick DP, John SD, Swischuk LE, Uchida T. A double-blind placebo-controlled trial of decongestant-antihistamine for the treatment of sinusitis in children. *Clin Pediatr Phila* 1996;35:457-60.
112. Poole MD. Pediatric endoscopic sinus surgery: the conservative view. *Ear Nose Throat J* 1994;73:221-7.
113. Lusk RP. The Surgical Management of Chronic Sinusitis in Children. *Pediatr Ann* 1998;27:820-7.
114. Waldner DL, Falciglia M, Willging JP, Myer CM 3rd. The role of second-look nasal endoscopic after pediatric functional endoscopic surgery. *Arch Otolaryngol Head Neck Surg* 1998;124:425-8.
115. Freitas EB, Lessa HA. Exame otorrinolaringológico da criança. In: Sih T, ed. *Otorrinolaringologia Pediátrica*. Rio de Janeiro: Revinter; 1998. p.14-6.
116. Hebert RL, Bent JP. Meta-analysis of outcome of pediatric functional endoscopic sinus surgery. *Laryngoscope* 1998;108:796-9.
117. Rohr AS, Spector SL, Siegel SC. Correlation between A mode ultra sound and radiography in diagnosis of maxillary sinusitis. *J Allergy Clin Immunol* 1986;2:58-61.
118. Shapiro GG, Furukawa CT, Plerson WE. Blinded comparison of maxillary sinus radiography and ultrasound for diagnosis of sinusitis. *J Allerg Clin Immunol* 1986;77:59-64.
119. McAlister WH, Lusk R, Muntz HR. Comparison of plain radiographs and coronal CT scans in infants and children with recurrent sinusitis. *AMJ Roentgenol* 1989;153:1259-64.
120. Som PM, Shapiro MD, Biller HF. Sinonasal Tumors and Inflammatory Tissues: Differentiation with MR Imaging. *Radiology* 1988;167:803-8.
121. Mendonça RA, Haetinger RG, Gomes ACP. Ressonância Magnética do Nariz, Seios Paranasais e Estruturas Correlatas. In: Stamm A, ed. *Microcirurgia Naso-Sinusal*. Rio de Janeiro: Revinter; 1995. P.90-100.
122. Gillespie MB, O'Malley BW Jr, Francis HW. An approach to fulminant invasive fungal rhinosinusitis in the immunocompromised host. *Arch Otolaryngol Head Neck Surg* 1998;124:520-6.

Endereço para correspondência:

Dra. Tânia Sih

Rua Itapeva, 366 - conj.102

São Paulo - SP - CEP 01332-000

Fones: 11 283.4645 / 3396 - Fax: 11 542.6037